

# Syndrome MRKH

## Aspect médical

Dr K. Morcel

*Département d'Obstétrique Gynécologie et Médecine de la Reproduction  
CHU Anne de Bretagne, Rennes*

*CNRS – UMR 6061 « Génétique et développement »  
Faculté de Médecine de Rennes*

# Synonymes...

- Mayer Rokitansky Küster Hauser
- Syndrome de Rokitansky
- Association MURCS
- MRKH de type I, de type II
- Aplasie utéro-vaginale

# Définition

- Fréquence : 1 femme sur 4500
- Absence d'utérus et d'une partie du vagin
- Développement normal des signes de féminité à l'adolescence
- Chromosomes sexuels = féminins (XX)
- ± associé à d'autres anomalies

# Comment y penser ?

## ➤ **1<sup>er</sup> signe : aménorrhée primaire**

→ l'adolescente n'a toujours pas de règles alors que les autres signes de féminité sont apparus (développement des seins, pilosité)

# Comment y penser ?

## ➤ **2<sup>ème</sup> signe : rapports sexuels difficiles**

→ les organes génitaux extérieurs sont féminins avec présence des petites et grandes lèvres, du clitoris. Le vagin est très petit ou absent (cupule). La pénétration est impossible ou douloureuse.

# Deux aspects cliniques

## ➤ type I (séquence de Rokitansky) :

- Aplasie utérine totale
- Trompes normales
- Cupule vaginale
- Pas d'autres malformations

## ➤ type II (MURCS) :

- Hypoplasie utérine
- Anomalies tubaires
- Cupule vaginale
- ± autres malformations

# Malformations associées

## ➤ Rénales (40-60%) +++

- Agénésie unilatérale +++
- Malposition : en position pelvienne, en fer à cheval
- Hypoplasie rénale

## ➤ Osseuses +++

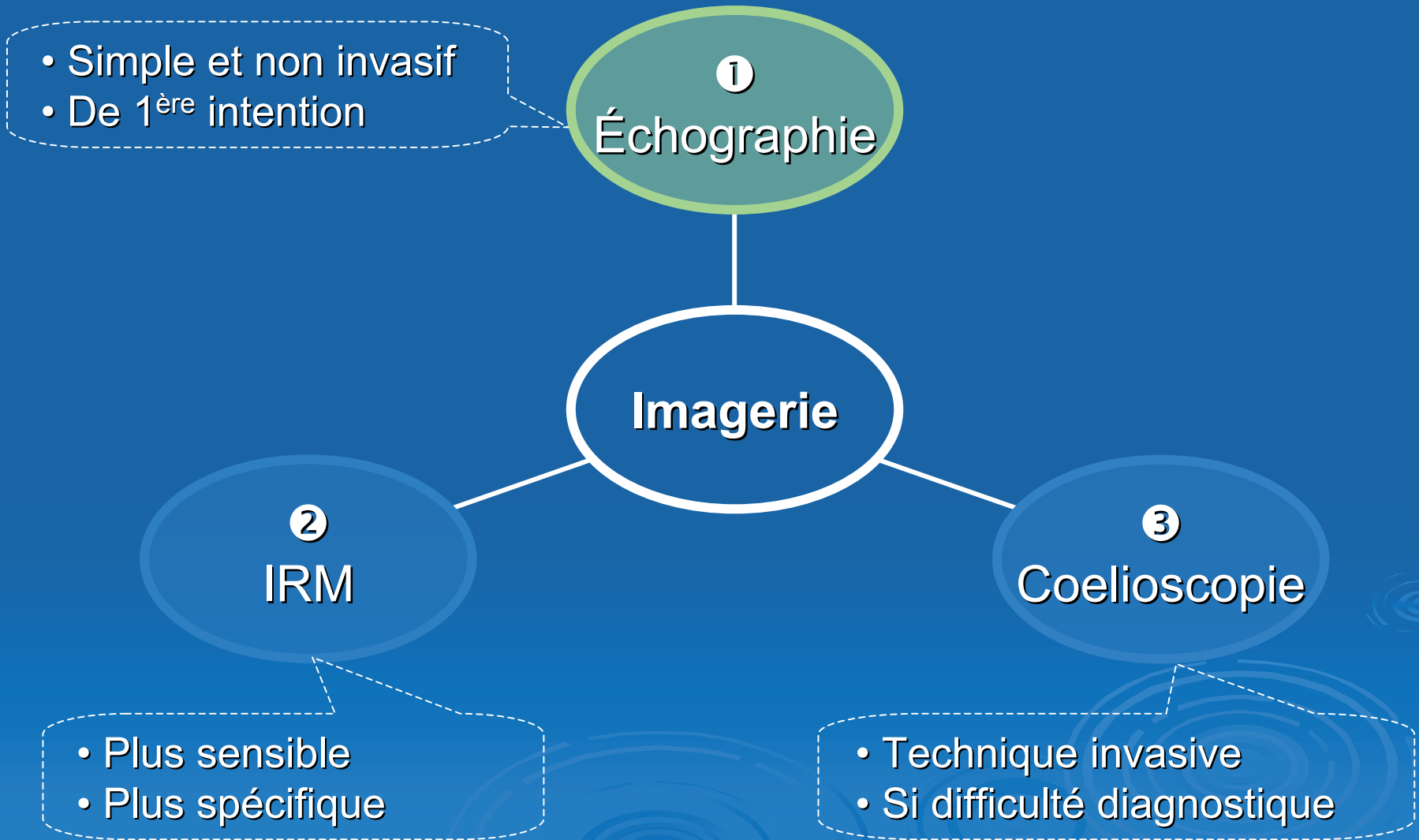
- Du rachis (cervicales ++): scoliose, hémivertèbre, fusion vertébrale, syndrome de Klippel-Feil, agénésie ou malformation costale, spina bifida
- Des extrémités et de la face

## ➤ Troubles auditifs (rares)

## ➤ Cardiaques (rares)

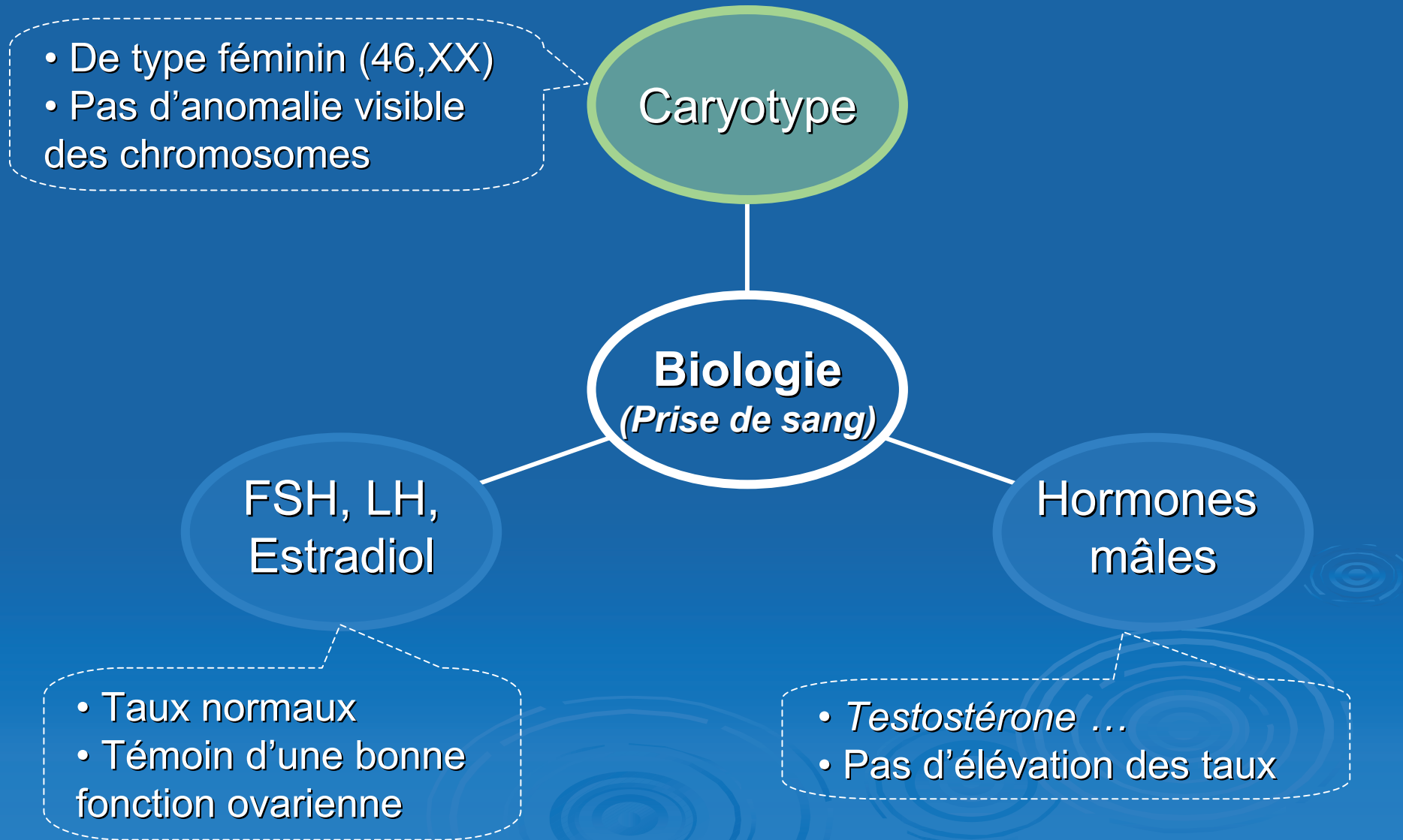
➔ **MURCS** (Müllerian Renal Cervical Somite)

# Quels sont les examens demandés ?





# Quels sont les examens demandés ?



# Quels sont les examens demandés ?

## Anomalies associées ?

### Reins :

- Échographie abdominale
- Uroscanner

### Squelette :

- Radios de la colonne vertébrale

### Auditif :

- Audiogramme

### Cœur :

- Échographie cardiaque

# Diagnostic différentiel

	<b>MRKH/ MURCS</b>	<b>Atrésie vaginale isolée</b>	<b>Syndrome WNT4</b>	<b>Syndrome d'insensibilité aux androgènes</b>
Vagin	Absent	Absent	Absent	Présent
Utérus	Absent	Présent	Absent	Absent
Gonades	Ovaires	Ovaires	Gonades masculinisées	Testicules
Dvpt mammaire	Normal	Normal	Normal	Normal
Pilosité pubienne	Normale	Normale	Normale	Peu développée
Hyper- androgénie	Non	Non	Oui	Non
Caryotype	46, XX	46, XX	46, XX	46, XY

# Prise en charge du MRKH

Deux objectifs

```
graph TD; A[Deux objectifs] --> B[Avoir une vie sexuelle épanouie]; A --> C[Projet de maternité]; B --> D["• Ne rien faire<br>• Création d'un néovagin"]; C --> E["• GPA<br>• Adoption"]
```

Avoir une vie sexuelle épanouie

- Ne rien faire
- Création d'un néovagin

Projet de maternité

- GPA
- Adoption

# Prise en charge médicale de l'aplasie vaginale

- Principe : création d'un néovagin
- Procédés : non opératoire ou chirurgical
- Quand faire cette démarche :
  - Diagnostic certain, expliqué et compris par la jeune femme
  - Ne rien imposer
  - A l'initiative de la jeune fille ou de la femme
  - Lorsque la jeune fille est suffisamment mature physiquement et psychologiquement

# Prise en charge médicale de l'aplasie vaginale

- Méthode de Franck  
(non opératoire)
- Méthodes chirurgicales
  - Technique de Vecchietti
  - Colpoplastie sigmoïdienne
  - Dédoublément des petites lèvres
  - Technique de Mc Indoe
  - Méthode de Davydov

⇒ Comment choisir ?

# Méthode de Franck

- Dilatation par pression sur la cupule vaginale
- Séances de 20 minutes deux fois/jour pendant 3-6 mois
- Coaching par le médecin, infirmières, d'autres femmes MRKH
- Proposée lorsque la profondeur de la cupule vaginale est  $>$  à 2-4 cm



# Technique de Vecchietti

- Méthode semi-chirurgicale
- Une traction par un porte-fil sur une bille placée à l'extérieur de la cupule vaginale va permettre la formation du vagin



# Méthodes chirurgicales

## ➤ **Dédoublement des petites lèvres**

- Utilisation des petites lèvres pour reconstruire le vagin
- Dans certains cas particuliers

## ➤ **Colpoplastie sigmoïdienne**

- Section d'intestin grêle qui va être transplantée pour former le vagin

## ➤ **Technique de Mc Indoe**

- Utilisation d'une greffe de peau (prélevée au niveau de la cuisse)

## ➤ **Méthode de Davydov**

- Utilisation du péritoine


Proposées lorsque les traitements les moins « lourds » sont exclus

# Merci

- Aux associations de patientes



*Association MRKH  
(Mireille)*



*Association CLARADOC  
(Clara)*



*Association MAIA  
(Laure)*

- Aux médecins et chercheurs du réseau

